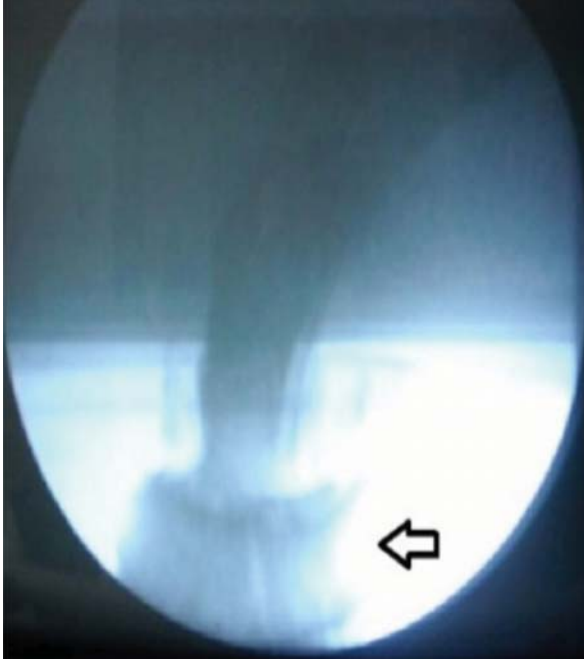

Sorular

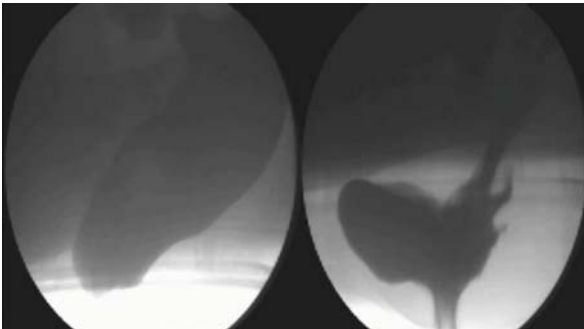


1. Aşağıda defekografi görüntüsü görülen 25 yaşında, makatta şişlik şikayeti olan erkek hastadaki patoloji nedir?



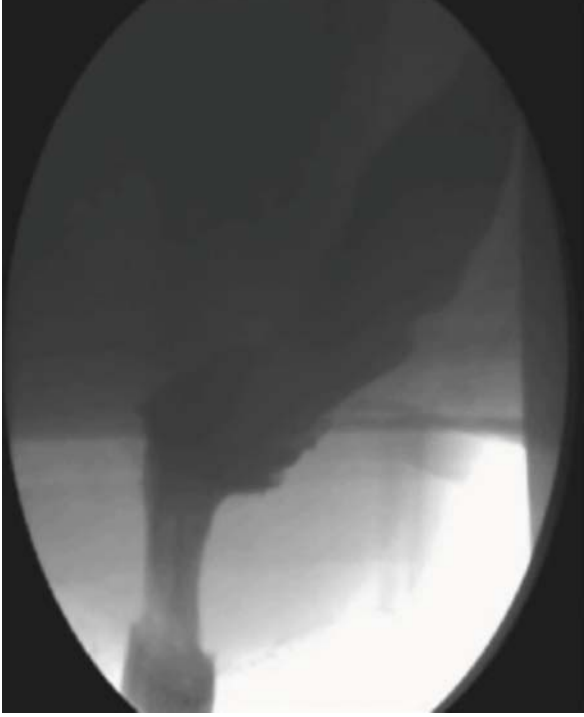- A. Mukozal prolapsus
- B. Anismus
- C. Pelvik desensus
- D. Tam kat rektal prolapsus

2. 57 yaşında, 22 yıldır zorlu dışkılama, kabızlık, rektal kanama ve 2 kez normal doğum hikayesi olan hastanın istirahat ve defekasyon sırasındaki görüntüleri aşağıdadır. Burada tespit edilen patoloji ya da patolojiler nedir?



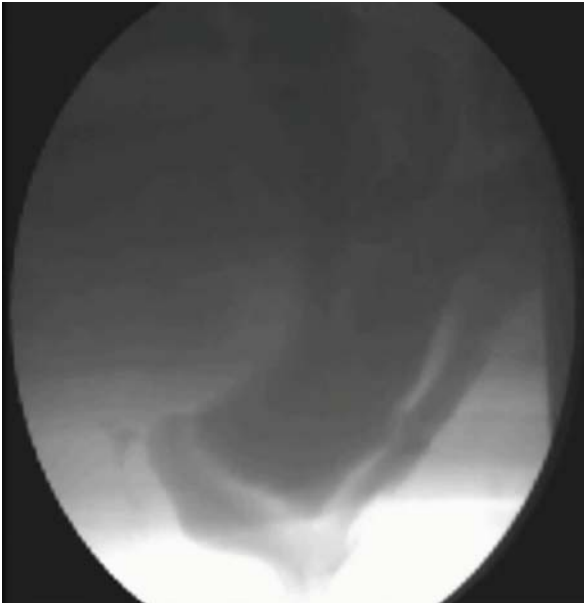
- A. Mukozal intususepsiyon+ rektosel
- B. Enterosel+ m. İntususepsiyon
- C. Rektosel+ pelvik desensus+ mukozal intususepsiyon
- D. Rektal prolapsus

3. Aşağıda defekografi görüntüsü görülen 19 yaşında, 3 yıldır makatta kanama, şişlik, kabızlık ve dışkılama güçlüğü şikayetleri olan erkek hastadaki patoloji nedir?



- A. Rektosel
- B. Pelvik desensus
- C. Mukozal rektal prolapsus
- D. Anal spazm

4. Aşağıda defekografik görüntüsü görülen 54 yaşında, 6 yıldır kabızlık, dışkılama güçlüğü ve karın ağrısı şikayeti ve hikayesinde TAH+BSO olan hastadaki patoloji ya da patolojiler nedir?



- A. Enterosel+ rektosel
- B. Mukozal intususepsiyon
- C. Peritoneosel+ rektosel
- D. Anismus

5. Aşağıda defekografik görüntüsü görülen 52 yaşında, 2 yıldır kabızlık, dışkılama güçlüğü ve makatta kanama şikayeti ve hikayesinde 2 kez normal doğum olan hastadaki patoloji ya da patolojiler nedir?



- A. Anismus
- B. Rektosel
- C. Rektosel+ anismus (Puborektal kas disinerjisi)
- D. Mukozal intususepsiyon

CEVAPLAR

1. Cevap (D) Tam kat prolapsus

2. Cevap (C) Rektosel+ pelvik desensus+ mukozal intususepsiyon

3. Cevap (C) Mukozal rektal prolapsus

4. Cevap (A) Enterosel+ rektosel

5. Cevap (C) Rektosel+ anismus (Puborektal kas disinerjisi)