

Famlyal Adenomatöz Polipozis Nedeniyle Ameliyat Ettiğimiz 24 Hastanın Analizi

Analysis of 24 Cases Operated For Familial Adenomatous Polyposis

İBRAHİM ALİ OSMANOĞLU, MESUT GÜL, MUSLUH HAKSEVEN, FIRAT TEKEŞ, ÖMER USLUKAYA, BURAK VELİ ÜLGER, AHMET TÜRKÖĞLU, ABDULLAH OĞUZ
Dicle Üniversitesi, Tıp Fakültesi, Genel Cerrahi Anabilim Dalı, Diyarbakır - Türkiye

ÖZET

Amaç: Famlyal adenomatöz polipozis çok sayıda (>100) premalign kolorektal adenomatöz polip ile karakterize ve tumor supressör adenomatozis polipozis coli genindeki mutasyonlar sonucu gelişir. Bu çalışmadaki amacımız famlyal adenomatöz polipozis nedeni ile ameliyat ettiğimiz hastaları analiz etmektir.

Yöntemler: Kliniğimizde 2002-2012 yılları arasında famlyal adenomatöz polipozis nedeniyle ameliyat edilen 24 hastanın karakteristik özellikleri retrospektif olarak kaydedildi.

Bulgular: Hastaların kolonoskopi ve klinik bulgularına göre 21'ine famlyal adenomatöz polipozis, 3'üne attenué famlyal adenomatöz polipozis tanısı konuldu. Hastaların 17'sine proktokolektomi+ileal poş anal anastomoz, 7'sine total kolektom+ileo-rektal anastomoz yapıldı. Ana spesmenin patolojisi 15 hasta da adeno CA, 9 hastada

ABSTRACT

Objective: Familial Adenomatous Polyposis is characterized with multitudinous (>100) premalign colorectal adenomatous polyps and tumor develops as a result of mutations in suppressor adenomatous polyposis coli gene. Our objective in this study is to analyze patients whom we operated for Familial Adenomatous Polyposis.

Methods: Characteristics of 24 patients operated for Familial Adenomatous Polyposis in our clinic between 2002-2012 are recorded retrospectively.

Results: According to colonoscopy results and clinical findings 21 of the patients are diagnosed as Familial Adenomatous Polyposis while 3 patients diagnosed as Attenuated Familial Adenomatous Polyposis. Proctocolectomy+ ileal pouch anal anastomosis has been applied to 17 of patients, while 7 patients has undergone total colectomy+ ileo-rectal anastomosis. Pathology of

Başvuru Tarihi: 22.10.2012 Kabul Tarihi: 13.11.2012

Dr. İbrahim Ali Osmanoğlu
Seyrantepe Mevkii 21280 Diyarbakır - Türkiye
Tel: 0505.5409307
e-mail: ialiosman@gmail.com

Kolon Rektum Hast Derg 2013;23:38-43

benign olarak raporlandı. Yaş dağılımına göre (20-30, 31-40, 41-50, >50 yaş) malignite oranları sırasıyla %50, %40, %50, %88.9 olarak tespit edildi.

Sonuç: Familial adenomatöz polipozis'li hastalar ve aileleri düzenli kayıt altına alınmalı ve yakın izlemde tutulmalı, periyodik kolonoskopi yapılmalıdır. Bunun sayesinde özellikle genç yüksek riskli kişilerde, erken tanı ve uygun profilaktik cerrahi kolorektal kanser gelişimini azaltır.

Anahtar Kelimeler: *Familial adenomatöz polipozis, Malignite, Sonuçlar*

the main specimen was reported as adeno CA in 15 patients, and as benign in 9 patients. According to age pattern (ranges) (20-30, 31-40, 41-50, >50 ages), malignity ratios are determined as 50%, 40%, 50%, 88.9%, respectively.

Conclusion: Patients with familial adenomatous polyposis and their families should be recorded regularly and kept in close observation, and periodic colonoscopies should be applied. With the help of this, early diagnosis and suitable prophylactic surgery will decrease the development of colorectal cancer especially in young persons with high risk.

Key words: *Familial Adenomatous Polyposis, Malignity, Results*

Giriş

Familial adenomatöz polipozis (FAP) çok sayıda (>100) premalign kolorektal adenomatöz polip ile karakterize ve tümör süpressör adenomatozis polipozis coli (APC) genindeki mutasyonlar sonucu gelişir.¹ Attenué FAP (AFAP), FAP hastalarının bir alt gurubu olarak kabul edilir ve bu hastalarda kolorektal adenom sayısı daha düşüktür (< 100). FAP hastalarının büyük çoğunluğunun ailesel kolorektal polip ve kanser öyküsü vardır, ancak bunların %25-30'u "de novo" dur. Yani aile bireylerinde FAP'ın klinik ya da genetik bulguları yoktur.^{2,3} Semptomlar çocukluk ve adölesan döneminde, adenomlar rektal kanama ve anemiye neden olacak kadar büyüüp çoğalmaya kadar nadirdir. Diğer nonspesifik şikayetlerin varlığı örneğin; barsak alışkanlığının değişmesi, kabızlık veya diyare, karın ağrısı, palpabl karın kitleleri veya genç hastalarda kilo kaybının varlığı gibi durumlarda rektosigmoid muayene ve poliplerin FAP açısından değerlendirilmesi gerekebilir.²⁻⁴ Bu hastalarda profilaktik kolektominin, kolorektal kanser (KRK) gelişimini önlediği ve prognuzu önemli ölçüde iyileştirdiği geçmiş yıllarda gösterilmiştir.²⁻⁴ Eğer FAP'lı bireylere profilaktik kolektomi yapılmazsa, 50 yaşından önce hastaların neredeyse tamamına yakınında kolorektal kanser gelişimi kaçınılmazdır. Be nedenle profilaktik kolektomi 10'lu yaşların sonlarında ve 20'li yaşların başlarında yapılmalıdır.^{5,6} Cerrahi için 2 seçenek vardır: kolektomi ile beraber ileorektal anastomoz (İRA) ya da proktokolektomi ile beraber ileal poş ve anal anastomoz (İPAA).² Cerrahi seçenek planlanırken rektal adenom

sayısı, APC geninde mutasyonun yeri ve kadınlarda doğurganlık gibi çeşitli faktörler dikkate alınmalıdır.^{6,7} Kolorektumun endoskopik takibi, mutasyon taşıyıcılarında ve risk altındaki aile bireylerinde 10-12 yaşlarında başlanarak 2 yıl aralıklarla yapılması tavsiye edilmektedir. Cerrahi sonrası rektumun veya ileal poşun endoskopik takibi yapılmalıdır.^{6,7} Bu çalışmadaki amacımız son 10 yılda kliniğimizde FAP nedeniyle ameliyat edilen hastaların analizini yapmaktır.

Gereç Ve Yöntem

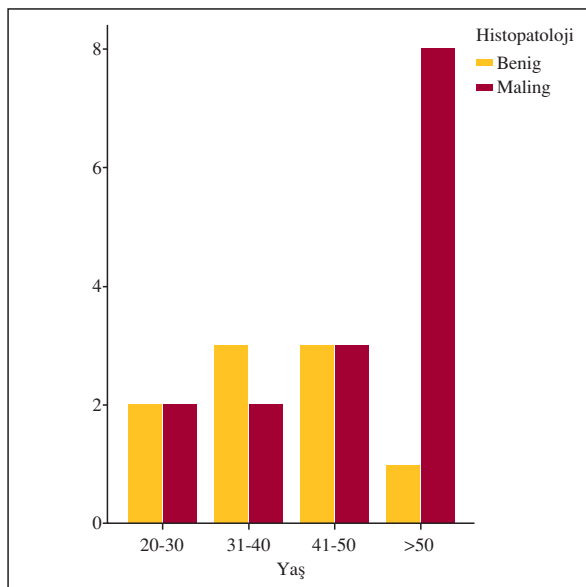
Çalışmaya ocak 2002 - Eylül 2012 tarihleri arasında Dicle Üniversitesi Tıp Fakültesi hastanesinde FAP tanısı konulup cerrahi uygulanan hastalar dahil edildi. FAP tanısı kolonoskopi bulgusu ve aile hikayesinin pozitifliği ile konuldu. Hastaların tümünde ameliyat öncesi kolonoskopik biyopsiler çalışıldı. Bunun yanında ekstrakolonik yerleşim varlığını ekarte etmek için üst gastro-intestinal (GİS) sistem endoskopisi yapıldı. Metastaz taraması için hastaların tümüne abdominal ultrasonografi (USG) yapıldı. Hastaların dosyaları retrospektif olarak taranarak, yaş, cinsiyet, biyopsi ve ana spesmenin patoloji raporları, metastaz varlığı, tümör lokalizasyonu, uygulanan cerrahi prosedür, morbidite, mortalite ve hastanede yatış süreleri kaydedildi. Cerrahi prosedür öncesi hastaların tümüne barsak temizliği uygulandı. Uygulanacak cerrahi yöntem vakanın cerrahi tarafından belirlendi.

İstatistiksel Analiz

İstatistiksel analiz SPSS for Windows 11,5 (SPSS Inc.,Chicago, IL, USA) programı kullanılarak yapıldı. Verilerin değerlendirmesinde tanımlayıcı istatistikler kullanıldı. Verilerin dağılımının saptanmasında Kolmogorov - Smirnov testi kullanıldı. Gruplar arası nitel verilerin karşılaştırılmasında Ki-kare testi kullanılırken, nicel verilerin karşılaştırılmasında Mann Whitney U testi kullanıldı ve veriler ortalama \pm standart sapma olarak verildi. $P<0,05$ istatistiksel olarak anlamlı kabul edildi.

Bulgular

Çalışmaya dahil edilen hastaların 10'u (%41.7) erkek, 14'ü (%58.3) kadın, yaş ortalamaları 45.9 ± 12.7 (20-66) idi. Hastaların kolonoskopi ve klinik bulgularına göre 21'ine FAP, 3'üne AFAP tanısı konuldu. Hastaların tanı aşamasında yapılan kolonoskopik biyopsi sonuçlarında hastaların 7'sinde tubuler adenom, 2'sinde adenomatöz polip, 2 hastada hiperplastik polip, 6 hastada tubulovillöz adenom ve 7 hastada adenokarsinom tespit edildi. Üst GİS endoskopisinde 3 hastada gastroduodenal polip saptandı ve bunlara polipektomi yapıldı. Bu poliplerin patolojileri benign olarak raporlandı. Üst Abdominal USG taramalarında 4 hastada karaciğerde birer odakta metastaz saptandı. Ameliyat yöntemi olarak hastaların 17'sine (%70.8) İPAA, 7'sine (%29.2) İRA yapıldı. Dört olguya koruyucu ileostomi uygulandı. Ana spesmenin



Grafik 1. Yaş dağılımına göre malignite oranları.

patolojisi 15 (%54.2) hasta da adeno CA, 9 (%45.8) hastada benign olarak raporlandı (tablo 1). Tümörün yerleşim yeri tablo 1'de belirtildi. Karaciğer metastazı saptanan dört hastanın üçüne adjuvan tedavi sonrası metastazektomi uygulandı. Metastazı olan dördüncü hasta metastazektomiyi kabul etmedi. Patolojisi benign olan hastaların yaş ortalaması 39.4 ± 9.1 iken, malign olanların 49.8 ± 13.3 idi ($p=0.029$). Yaş dağılımına göre (20-30, 31-40, 41-50, >50 yaş) malignite oranları sırasıyla %50, %40, %50, %88.9 olarak tespit edildi (Grafik 1). Kırk yaş üstü benign seyreden 4 hastanın 2'si AFAP grubunda idi. Düzenli takibe gelmeyen iki hastanın haricindekilerin yaşam süreleri tablo 2'de gösterildi. Hastaların tümünün demografik dataları tablo 2'de verildi.

Tablo 1. Hastaların klinik özellikleri.

	N (%), ort \pm SD
Cinsiyet	
Erkek	10 (41.7)
Kadın	14 (58.3)
Yaş	45.9 \pm 12.7 (20-66)
Hastalığın tipi	
FAP	21 (87.5)
AFAP	3 (12.5)
Cerrahi prosedür	
İPAA	17 (70.8)
İRA	7 (29.2)
Patolojik tanı	
Benign	9 (37.5)
Adeno CA	15 (62.5)
Tümörün yerleşim alanı	
Çıkan kolon	2 (13.3)
Transvers kolon	2 (13.3)
İnen kolon	1 (6.7)
Sigmoid	3 (20)
Rektosigmoid	3 (20)
Rektum	4 (26.7)
AJCC evre	
I	2 (13.3)
II	3 (20)
III	6 (40)
IV	4 (26.7)
Metastaz	
Yok	9 (69.2)
Var	4 (30.8)
Komplikasyon	
Akciğer problemleri	2 (8.3)
Yara yeri enfeksiyonu	2 (8.3)
İntraabdominal abse	4 (16.7)
Mortalite	yok
Yatış süresi	16.7 \pm 7.3

FAP: Familial Adenomatöz Polipozis, AFAP: Attenué Familial Adenomatöz Polipozis İPAA: İleal poş anal anastomoz, İRA: İleorektal anastomoz, AJCC: American Joint Committee on Cancer, SD:standart sapma.

Tablo 2. Hastaların detaylı verileri.

Hasta no	Yaş	Cinsiyet	Hastalığın tipi	Cerrahi prosedür	Tümörün yerleşim yeri	Patolojik tanı	Tümörün evresi	Neoadjuvan tedavi	Adjuvan tedavi	Metastazektomi	Yaşam süresi (ay)
1	30	E	FAP	İRA	Rektum	Malign	Evre II	-	+	-	24 ^a
2	36	K	FAP	İRA	-	Benign	-	-	-	-	36 ^a
3	66	K	FAP	İPAA	İnen Kolon	Malign	Evre IV	-	+	+	38 ^a
4	61	K	AFAP	İRA	Çıkan kolon	Malign	Evre III	-	+	-	48 ^a
5	38	E	FAP	İPAA	Rektosigmoid	Malign	Evre IV	-	+	+	6 ^b
6	38	K	FAP	İPAA	Rektum	Malign	Evre III	+	+	-	37 ^a
7	45	E	FAP	İRA	-	Benign	-	-	-	-	24 ^a
8	54	E	FAP	İPAA	Rektum	Malign	Evre II	-	+	-	18 ^a
9	62	K	FAP	İRA	Çıkan kolon	Malign	Evre III	-	+	-	26 ^a
10	33	E	FAP	İRA	-	Benign	-	-	-	-	*
11	36	K	FAP	İPAA	-	Benign	-	-	-	-	10 ^a
12	30	E	FAP	İPAA	-	Benign	-	-	-	-	36 ^a
13	49	E	FAP	İRA	Transvers kolon	Malign	Evre III	-	+	-	30 ^a
14	50	K	FAP	İPAA	Sigmoid	Malign	Evre I	-	-	-	12 ^a
15	45	K	FAP	İPAA	-	Benign	-	-	-	-	*
16	53	E	AFAP	İPAA	-	Benign	-	-	-	-	12 ^a
17	50	K	AFAP	İPAA	-	Benign	-	-	-	-	24 ^a
18	20	K	FAP	İPAA	Sigmoid	Malign	Evre III	-	+	-	18 ^a
19	27	E	FAP	İPAA	-	Benign	-	-	-	-	12 ^a
20	47	K	FAP	İPAA	Rektosigmoid	Malign	Evre I	-	-	-	25 ^a
21	65	K	FAP	İPAA	Rektosigmoid	Malign	Evre IV	-	+	-	18 ^b
22	57	E	FAP	İPAA	Sigmoid	Malign	Evre IV	-	+	+	12 ^a
23	59	K	FAP	İPAA	Transvers kolon	Malign	Evre III	-	-	-	5 ^a
24	51	K	FAP	İPAA	Rektum	Malign	Evre II	-	-	-	5 ^a

a: canlı, b: ex, *: ulaşılamadı, FAP: Familial Adenomatöz Polipozis, AFAP: Attenué Familial Adenomatöz Polipozis İPAA: İleal poş anal anastomoz, İRA: İleorektal anastomoz

Tartışma

FAP otozomal dominant geçiş gösteren kolon ve rektumda yaygın adenomatöz poliplerin yanında ekstrakolonik tutulumlarla karakterize kalıtsal bir sendromdur. Polipler genellikle adolesan dönemde görülmeye başlar ve rezeksiyon yapılmadığında kanserleşme riski %100'e ulaşır.^{8,9} Bizim çalışmamızda malignite oranı %62.5 olarak saptandı. Bu oranın beklenenden yüksek çıkmasını hastalarımızın yaş ortalamasının (45.9 yıl) yüksek olmasına bağladık. Adolesan dönemden itibaren kanserleşme riski başlar 20'li yaşlarda KRK gelişme oranı %7 iken, 30 yaşından sonra bu oran artar. 40 yaşında vakaların %50'sinde, 70 yaşında ise vakaların tümünde kanserleşme meydana gelir.² Bizim olgularımızda 20-50 yaş arasında kanserleşme oranı yaklaşık %50 civarında iken, 50-66 yaş arasında bu oran %88.9 idi. Elli yaş üzeri sadece bir

olgumuzun (AFAP grubunda) patoloji sonucu benign olarak raporlandı. FAP'ta polipler kolorektal yerleşimin haricinde GİS'te özellikle mide ve duodenumda görülebilirler. Bu poliplerin özellikle mide de yerleşenlerin malignleşme oranları oldukça düşüktür ve bu hastalarda endoskopik polipektomi ve takip çoğunlukla yeterli olmaktadır.¹⁰ Bizim çalışmamızda 2 hastanın midesinde, bir hastanın duodenumunda polip saptandı. Bu poliplere endoskopik polipektomi yapıldı ve patoloji sonuçları benign idi. Hastalığın farklı tiplerinin varlığı ve otozomal dominant özelliğinden dolayı yüksek riskli hastalarda erken tanı, tedavi ve başarılı takip temeldir.¹¹ Bundan dolayı bu hastaların ve yakınlarının düzenli ve detaylı bir şekilde kayıt altına alınması ve genetik danışmanlık hizmetinin verilmesi en önemli basamaklardan birisidir. Bu detaylı kayıtlardan elde edilecek bulgular özellikle genç hastaların tedavisinde

uygun kararların verilmesini sağlar. Ve bu durum risk altındaki hastalarda KRK gelişimini azaltır ve hayat kalitelerini artırır.¹² FAP'lı olgularda tek tedavi seçeneği cerrahidir. Fakat hangi yöntemin tercih edileceği ve ameliyat zamanlaması tartışmalıdır.¹³ Cerrahi tedavide iki seçenek söz konusudur.

Bunlardan total koloproktectomi + İPAA rektumda polip sayısının fazla olduğu olgularda ve hastanın takip altında tutulma olasılığının düşük olduğu durumlarda daha çok tercih edilmektedir. Bu yöntemde mukozektomi yapılması tartışmalıdır.^{12,13} Total kolektomi + İRA uygulanması, rektumdaki polipleri az sayıda olan olgularda, AFAP'ta, hastanın geride kalan rektum açısından ömür boyu takipte kalacağına bilincinde olması gibi koşullara bağlıdır. Özellikle İPAA'da üriner ve seksüel komplikasyonlarla daha sık karşılaşılabilmesi için hastanın tercihi de göz önünde bulundurulur.¹⁴ İPAA'nın lokoregional nüks açısından faydalarına rağmen, seçilmiş vakalarda İRA'nın da lokoregional nüks oranları düşüktür.¹² Aziz ve ark.¹⁵ yaptığı bir meta-analizde İRA sonrası rektal kanser gelişim oranını %5.5 olarak bulmuşlar. Iwama ve ark.¹¹ yaptığı bir çalışmada rektal kanser gelişim oranını on

yıllık takip sonrası %12 olarak bulmuşlar. Biz olgularımızın 17 (%70.8)'sine İPAA prosedürünü mukozektomi yapmaksızın stapler kullanarak uyguladık. Vakalarımızın 7 (%29.2)'sine İRA prosedürünü uyguladık. Ortalama takip süremizin kısa olması ve hastaların bir kısmının düzenli kontrollere gelmemesiyle birlikte şu ana kadar uygulanan her iki prosedürdeki olgularda rektal kansere rastlamadık. Uygulanan her iki prosedürdeki vakalarda anastomoz kaçağı yaşamadık ve erken dönem komplikasyonlar açısından bir fark saptanmadı.

Sonuç

FAP'lı hastalar ve aileleri düzenli kayıt altına alınmalı ve yakın izlemde tutulmalı, periyodik kolonoskopi yapılmalıdır. Bunun sayesinde özellikle genç yüksek riskli kişilerde, erken tanı ve uygun proflaktik cerrahi KRK gelişimini azaltır. FAP'lı hastalarda uygulanacak cerrahi yöntemin seçimi hala tartışmalı olmakla beraber, hastaların klinik özellikleri göz önünde bulundurularak uygulanan cerrahi tedavi yöntemlerinin sonuçlarının benzer olduğu kanaatindeyiz.

Kaynaklar

1. Van Heumen BW, Roelofs HM, Te Morsche RH, *et al.* Celecoxib and tauro-ursodeoxycholic acid co-treatment inhibits cell growth in familial adenomatous polyposis derived LT97 colon adenoma cells. *Exp Cell Res.* 2012;318:819-27.
2. Zorluoğlu A. Kalıtsal kolorektal kanserler. In: Baykan A, Zorluoğlu A, Geçim E, Terzi C (editörler). *Kolon ve rektum kanserleri*. 1. Baskı İstanbul 2010:153-63.
3. Terzi C, Füzün M. Kolorektal polipler ve polipozis sendromları. Sayek D, editör: *Temel Cerrahi*. Üçüncü Baskı. Ankara: Günes, 2004;1234-42.
4. Kayaalp C, Işık S, Akbaba S, *et al.* Restorative proctocolectomy for familial adenomatous polyposis coexisting with coloectal cancer. *Turk J Gastroenterol* 2005;16:44-7.
5. Van Heumen BW, Nieuwenhuis MH, van Goor H, *et al.* Surgical management for advanced duodenal adenomatosis and duodenal cancer in Dutch patients with familial adenomatous polyposis: a nationwide retrospective cohort study. *Surgery.* 2012;151:681-90.
6. Half E, Bercovich D, Rozen P. *et al.* Familial adenomatous polyposis. Review. *Orphanet J Rare Dis.* 2009;12:4:22.
7. Koornstra JJ. Small bowel endoscopy in familial adenomatous polyposis and Lynch syndrome. *Best Pract Res Clin Gastroenterol.* 2012;26:359-68.
8. Torrezan GT, da Silva FC, Krepischi AC, *et al.* A novel SYBR-based duplex qPCR for the detection of gene dosage: detection of an APC large deletion in a familial adenomatous polyposis patient with an unusual phenotype. *BMC Med Genet.* 2012;16:13:55.
9. Ganschow P, Pfeiffer U, Hinz U, *et al.* Quality of life ten and more years after restorative proctocolectomy for patients with familial adenomatous polyposis coli. *Dis Colon Rectum.* 2010;53:1381-7.
10. Abraham SC, Nobukawa B, Giardiello FM, *et al.*: Fundic gland polyps in familial adenomatous polyposis: neoplasms with frequent somatic adenomatous polyposis coli gene alterations. *Am J Pathol* 2000;157:747-54.
11. Iwama T, Tamura K, Morita T, *et al.* Japanese Society for Cancer of the Colon and Rectum. A clinical overview of familial adenomatous polyposis derived from the database of the Polyposis Registry of Japan. *Int J Clin Oncol* 2004;9:308-16.
12. Chew MH, Quah HM, Teh KL, *et al.* Twenty years of familial adenomatous polyposis syndromes in the Singapore Polyposis Registry: an analysis of outcomes. *Singapore Med J.* 2011;52:246-51.
13. Contessini-Avesani E, Botti F, Negri C, *et al.* Familial adenomatous polyposis. Surgical treatment: when and how. *Tech Coloproctol.* 2004;8:309-14.
14. Björk J, Akerbrant H, Iselius L, *et al.* Outcome of primary and secondary ileal pouch-anal anastomosis and ileorectal anastomosis in patients with FAP. *Dis Colon Rectum* 2001;44:984-2.
15. Aziz O, Athanasiou T, Fazio VW, *et al.* Meta-analysis of observational studies of ileorectal versus ileal pouch-anal anastomosis for familial adenomatous polyposis. *Br J Surg* 2006;93:407-17.