

Çekal Volvulus

Cecal Volvulus

ERDİNÇ ÇETİNKAYA, ŞİYAR ERSÖZ, CEM EMİR GÜLDOĞAN, HÜSEYİN BERKEM,
AHMET KEŞŞAF AŞLAR

Ankara Numune Eğitim Ve Araştırma Hastanesi, Genel Cerrahi Kliniği, Kolorektal Cerrahi Bölümü, Ankara - Türkiye

ÖZET

Çekal volvulus, intestinal obstrüksiyonların nadir bir sebebidir. Etiyolojisinde geç embriyogenez, kronik konstipasyon, intraabdominal kitle, gebelik, geçirilmiş karın cerrahisi ve kolonoskopi rol oynar. İntestinal obstrüksiyon tablosunda başvuran hastalarda erken tanı ve tedavi ile barsakların gangrenöz değişimine engel olunabilir. Tedavi seçeneklerinde endoskopik redüksiyon genel durumu stabil, acil cerrahi düşünülmeyen hastalarda uygulanabilmesine rağmen başarı oranı düşük ve nüks riski fazladır. Neredeyse tüm hastalarda cerrahi girişim gerekmektedir. Cerrahi tedavi seçenekleri ise; basit detorsiyon, çekopeksi, tüp çekostomi ve kolon rezeksiyonudur.

Anahtar Kelimeler: Çekal volvulus, İntestinal obstrüksiyon, Cerrahi

ABSTRACT

Cecal volvulus is a rare cause of intestinal obstruction. In the etiology; Late embryogenesis chronic constipation, abdominal mass, pregnancy, previous abdominal surgery and colonoscopy plays a role. Patients admitted in the table of intestinal obstruction can be prevented from gangrenous bowel changes with early diagnosis and treatment. Endoscopic treatment option in reducing can perform in stable patients, despite the implementation success rate is too low and the high risk of recurrence. It requires surgery in nearly all patients. Surgical treatment options; simple detorsion, cecopecty, tube cecostomy and colon resection.

Key words: Cecal volvulus, İntestinal obstruction, Surgery

Başvuru Tarihi: 25.11.2015, Kabul Tarihi: 11.03.2016

Dr. Erdinç Çetinkaya

Sıhhiye / Ankara - Türkiye

Tel: 0505.2918788

e-mail: drerdincetinkaya@gmail.com

TKRHD 2016;26:1-5

Giriş

Çekal volvulus çekum, terminal ileum ve çıkan kolonun kendi mezenterleri etrafında aksiyal ekseninde rotasyonudur. Çekal volvulus insidansı 2.8-7.1 milyon/yıldır.¹ Tüm kolonik volvulus vakalarının %10-40'ından sorumludur.^{2,3} Gelişmiş ülkelerde ortalama görülme yaşı 60 ile 70 yaş arası iken, gelişmekte olan ülkelerde 40 ile 50 yaş arasındadır.⁴ Çekal volvulus aksiyal ileokolik volvulus ve çekal baskül olarak sınıflandırılabilir. Aksiyal ileokolik volvulus çekum ve distal ileumun saat yönünün tersinde oblik paternde rotasyonudur ve tüm vakaların %90'ından sorumludur, daha nadir olan çekal baskül ise çıkan kolon üzerine çekumun öne ve yukarı doğru kıvrılmasıyla oluşur, tüm çekal volvulus vakalarının %10'unu oluşturur.^{5,6} Çekal baskül vakaları da akut barsak tıkanmasıyla gelir ancak bağırsağın kendi etrafında rotasyonu ve mezenterik vasküler tıkanma görülmez,⁴ bu hastaların tanı alması daha güçtür, intermitten ve rekürren olabilirler (Resim-1).⁷

Etyoloji

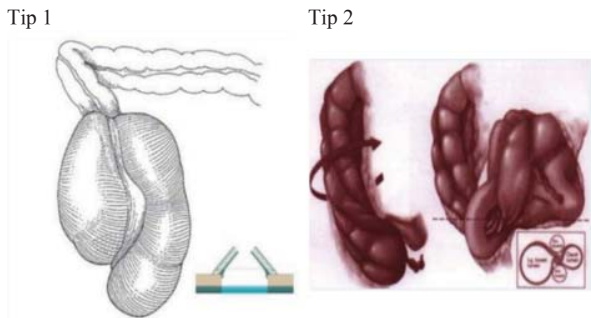
Çekal volvulusun etiyolojisi geç embriyogenez ile ilişkilidir, çekum saat yönünün tersinde karın sol tarafından sağ alt kadrana doğru rotasyon yapar ve bu sırada sağ kolon mezenteri retroperitoneal yapılar fikse olur, eğer yeterli fiksasyon olmazsa çekal volvulus oluşma riski vardır. Çekal volvulus etiyolojisinde rol oynayan diğer durumlar ise, kronik konstipasyon, karında kitle, yüksek lifli diyet ile beslenme, ileus, hamileliğin ilerleyen dönemleri, kolonoskopi ve geçirilmiş karın cerrahisi hikayesidir.⁸ Geçirilmiş karın cerrahisinin çekal volvuluslu vakaların %23-53'sinden sorumlu olduğu gösterilmiştir. Postoperatif adezyonların mobil sağ kolonda rotasyona yardımcı olabileceği

ve volvulus gelişimini kolaylaştırabileceği düşünülmektedir.¹

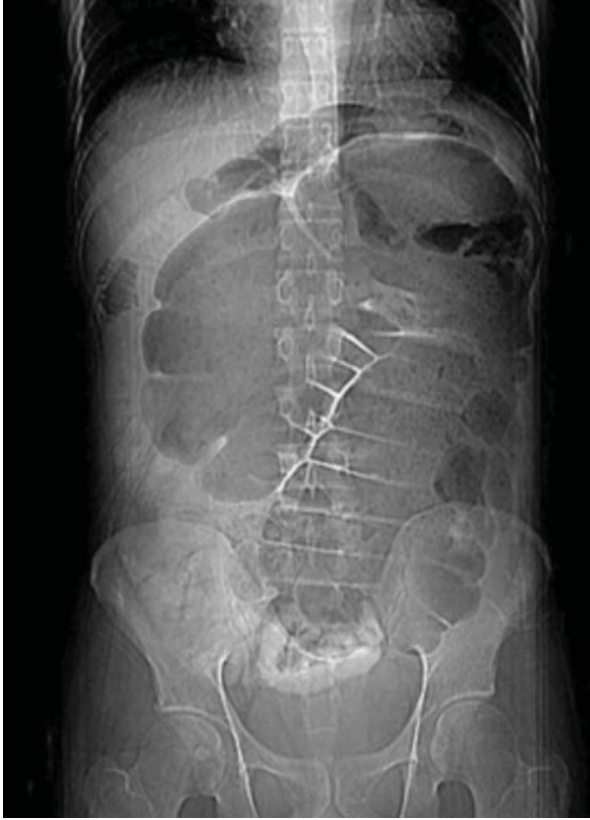Semptom ve Bulgular

Çekal volvulusun klinik prezentasyonu oldukça değişken ve non-spesifiktir, obstruksiyonun akut veya intermitten oluşuna bağlıdır. Karın ağrısı, karın distansiyonu, konstipasyon, bulantı ve kusma ana semptomlardır.^{6,9} Bu semptomlar spontan olarak gerileyebilir ya da intermitten olarak tekrar edebilir ki bu duruma "mobil çekum sendromu" denir. Bu hastalar intermitten sağ alt kadrana ağrısı ile karşımıza gelir, gaz çıkarılmasıyla semptomlar düzelebilir.¹⁰ Akut obstruksiyon veya fulminan tabloda seyreden hastalar ince barsak obstruksiyon bulguları ile prezente olur. Eğer akut volvulus uygun bir şekilde tedavi edilmezse strangülasyon ve perforasyon gelişebilir ve ciddi komplikasyonlara neden olabilir. Bu hastalar ciddi karın ağrısı, peritoneal irritasyon, dehidratasyon ve hemodinamik instabilite ile karşımıza gelebilir.¹

Çekal volvulus tanısında laboratuvar değerlendirmeleri tanısız değildir. Beyaz küre sayımı ve C-reaktif protein düzeyi sadece akut fulminan vakalarda faydalı olabilir, bu belirteçlerdeki yükselmelerin çekal volvulusa spesifik olmadığı akıld tutulmalıdır.¹¹ Klinik bulgular ile çekal volvulustan şüpheleniliyorsa tanı için ilk görüntüleme yöntemi ayakta düz karın grafisi olmalıdır (Resim-2). Klasik "kahve çekirdeği" görünümü hava ve sıvı ile dilate çekumun aksiyal görünümü, ince barsak dilatasyonu, distal kolonda gaz görünümü olmaması en sık tespit edilen anomalilerdir.¹² Hastaların çoğunda düz karın grafileri tanıyı doğrulamada yetersiz kalır, bilgisayarlı karın tomografisi (BT) hastaların yaklaşık %90'ında tanının doğrulanmasını sağlayan görüntüleme yöntemidir, çekal volvulusun diğer akut acil durumlardan ayırt edilmesini sağlar (Resim-3).^{13,14} "Dönme işareti" ileokolik damarların etrafında mezenterin dönmesidir ve aksiyal çekal volvulusun patognomonik bulgusudur. BT görüntüleme ile ayrıca dilate çekum ile ilişkili ince barsak dilatasyonu ve kolon veya ince barsak iskemi varlığı tespit edilebilir.¹⁵ Baryum enema, çekal volvulus tanısında %88 doğruluk oranıyla temel görüntüleme yöntemi olarak sayılıp "kuş gagası" görünümü ile sağ kolondaki daralmayı tespit edip tanıyı doğrulamada faydalı olsa da günümüzde tanı yöntemi olarak tercih edilmemektedir. Baryum enemanın hem volvulus tanısında hem de volvulusu detorsiyone etmek için kullanılması avantaj olarak görülmesiyle birlikte ektravazasyon riski,



Resim 1. Tip 1: Çekal Baskül (çekumun anteriordan çıkan kolona doğru katlanması), Tip 2: Aksiyel Çekal Volvulus (çekumun çıkan kolon üzerinde lonigtüdinal aksta rotasyonu).



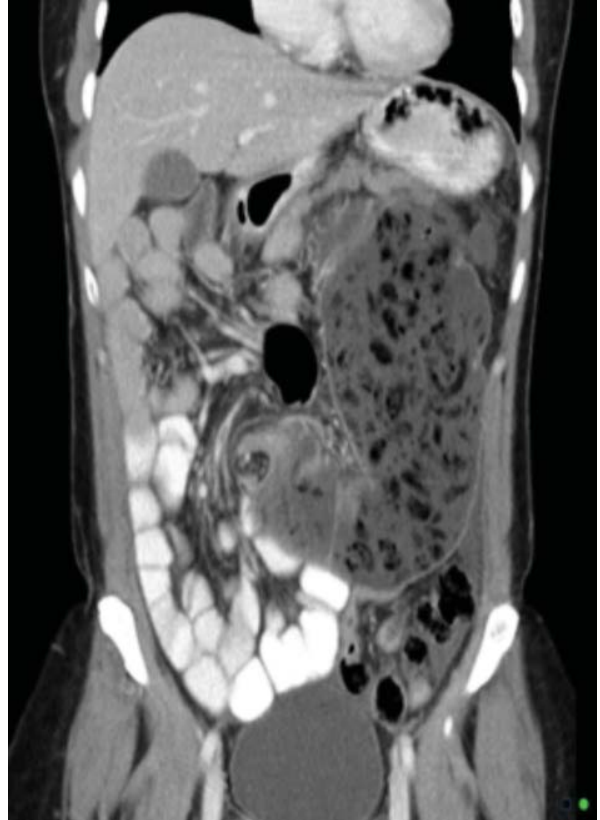Resim 2. Çekal volvulus Ayakta Direkt Batın Grafisi.

uzun zamana ihtiyaç duyulması ve riskli hastalarda perforasyon ve barsakta gangrenöz değişikliklere neden olabilmesi nedeniyle önerilmemektedir.¹²

Fleksible sigmoidoskopi sigmoid volvulus tanısı ve ilk değerlendirmesinde sıklıkla uygulanır ancak akut çekal volvulus tanısında ve tedavisinde kullanımı sınırlıdır, kolonoskopik redüksiyon oranı %30 oranında rapor edilmiştir.¹ Cerrahi tedaviden daha az invaziv olması nedeniyle, hastanın genel durumunun stabil olduğu ve acil cerrahinin düşünülmediği durumlarda çekal volvulus redüksiyonunda kolonoskopi uygulanabilir.¹¹ Fakat kolonik dekompresyon sonrası rekürrens riskinin sigmoid volvulusa oranla daha yüksek olması ve başarı oranları akılda tutulmalıdır.¹⁶

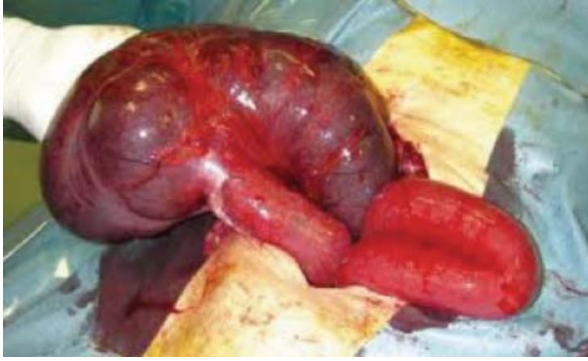Tedavi

Çekal volvulusun optimal tedavisi intestinal obstruksiyonu düzeltmek için yapılan cerrahi tedavidir. Rotasyona uğramış olan segmentin acil olarak cerrahi redüksiyonu ile morbidite ve mortaliteyi arttıran nekroza progresyonun önlenmesi sağlanır (Resim-4). Çekal volvulusun tedavisinde kullanılabilen cerrahi



Resim 3. Çekal Volvulus BT görüntüsü.

metotlar; basit detorsiyon, çekopeksi, tüp çekostomi ve kolon rezeksiyonudur.¹ İlk öncelikle barsağın canlılığı değerlendirilmelidir. Barsaklar canlı ise, cerrahi detorsiyon yapılabilir ancak farklı çalışmalarda rekürrens oranının %20 ile %75 oranında değiştiği gösterilmiştir.^{17,18} Bu yüzden rekürrens önlenmesi için cerrahi detorsiyona ek prosedürler eklenir. Çekopeksi ve/veya tüp çekostomi detorsiyon ile birlikte uygulanabilir. Çekopeksi sağ kolonun rekürrens önlenmesi amacıyla, çekum ve/veya çıkan kolon ile parietal peritonun laterale fiksasyonudur. Çekopeksi temizlik yapılmamış olan kolonun açılmasını gerektirmediğinden enfeksiyon riski düşüktür, ancak kolon duvarının distansiyon nedeniyle ince olması nedeniyle dikiş sırasında mikroperforasyon riski yüksektir.⁴ Birçok yayında çekal volvulus tedavisinde etkili bir tedavi olarak gösterilse de rezeksiyon yapılmadan çekumun fiksasyonu ile yapılan çekopeksinin yüksek rekürrens riskine sahip olması nedeniyle tek başına uygulanması önerilmemektedir.¹⁹ Çekostomi, çekumun içerisine tüp yerleştirilerek sağ kolonun fiksasyonudur, distandü barsağın



Resim 4. Detorsiyone edilmiş Çekal Volvulus.

dekompresyonu sağlanır. Çekostomi düşük rekürrens oranına sahiptir fakat çekostomi ile karşılaştırıldığında morbidite ve mortalitesi daha yüksektir.¹² Bu prosedür genellikle barsak canlılığı olan ancak yüksek riskli ve stabil olmayan hastalar için uygulanmalıdır. Rabinovici ve ark.'nın yaptığı bir çalışmada detorsiyon ve çekoeksi uygulanan hastalarda komplikasyon, mortalite ve rekürrens sırasıyla %15, %10 ve %13 olduğu, çekostomi sonrasında ise komplikasyonların %52, mortalitenin %22 ve rekürrens %14 olduğu rapor edilmiştir.²⁰ Çekoeksi ve çekostominin çekal duvarın sağlam ve normal kalınlığa sahip olduğu olduğu vakalarda fiksasyonun güvenilir olması açısından yapılması önerilmektedir ve barsak temizliği yapılması gerekliliği yoktur.¹² Literatürde sağ kolektomi ve primer anastomoz veya distal müköz fistül ile birlikte ileostomi tercih edilen cerrahi tekniktir.²¹ Rezeksiyon yapılan vakalarda rekürrens bildirilmemiştir, morbidite ve mortalitesi düşüktür.¹² Çıkan kolonun rezeksiyonu volvulus rekürrensi olasılığını ortadan kaldırmakla birlikte, kolektomi daha uzun ameliyat süresine ve

çekoeksi ve çekostomiye göre daha fazla mortalite oranına sahiptir.¹ Fakat son dekatta intraoperatif ve perioperatif bakımdaki gelişmeler ile kolektomiye bağlı morbidite ve mortalite oranlarında iyileşme sağlanmıştır.¹² Eğer barsak canlılığını kaybetmişse, en kısa zamanda rezeksiyon yapılmalıdır. Gangrenöz ve kıvrılmış olan volvulus tespit edildiğinde düzeltilmesi kesinlikle önerilmez. İskemik veya nekrotik barsağın reperfüzyonu ciddi sekel ve komplikasyonlara neden olur. İskemik barsakların reperfüzyonu mikrovasküler ve parankimal hücre hasarına neden olur, reaktif oksijen metabolitleri ve aktive polimorfonükleer lökositler tarafından proteaz salınımı sonucunda mikrovasküler hasara neden olur, endotelial bariyerin yapısı bozulur ve hücre ölümüne neden olur.²² İskemik veya gangrenöz barsağın reperfüzyonu ile metabolik asidoz, intestinal bakteriyel ve toksin translokasyonu ve irreversible septik şok gelişebilir.²¹ Bu nedenle gangrenöz çekal volvulusun detorsiyon yapılmadan rezeksiyonu ve primer anastomozu önerilen tedavidir. Primer anastomoz ya da ileostomi kararı cerrahi sırasında hastanın ve barsağın durumuna göre karar verilmelidir.¹²

Laparoskopi teknolojisinde son yıllarda olan yenilikler ile laparoskopik kolon rezeksiyonu sayısında artış olmuştur ve açık cerrahiye göre fizyolojik avantajları nedeniyle ileride laparoskopik sağ kolektomi ve çekoeksinin tedavide temel olacağı düşünülmektedir.¹

Sonuç

Çekal volvulus tanısından şüphelenmek, hızlı ve uygun tedavi ile kontrol altına alıp barsakta gangrenöz değişikliklerin oluşmasını önlemek önemlidir. En uygun hasta yönetimi metabolik destek, erken tanı ve hastanın ve barsakların durumuna göre tedavi kararıdır.

Kaynaklar

1. Consorti ET, Liu TH. Diagnosis and treatment of caecal volvulus. Postgrad Med J. 2005;81:772-6.
2. Friedman JD, Odland MD, Bubrick MP. Experience with colonic volvulus. Dis Colon Rectum. 1989;32:409-16.
3. Gupta S, Gupta SK. Acute caecal volvulus: report of 22 cases and review of literature. Ital J Gastroenterol. 1993;25:380-4.
4. Bimston DN, Stryker SJ. Kalın Barsak Volvulusu. In: Fazio VW, Church JM, Delaney CP, eds. Kolon ve Rektum Cerrahisinde Güncel Tedavi. 1th edition. 2006;331-336.
5. Avots-Avotins KV, Waugh DE. Colon volvulus and the geriatric patient. Surg Clin North Am. 1982;62:249-60.
6. Reilly PM, Jones B, Bulkey GB. Volvulus of the colon. In: Cameron JL, ed. Current surgical therapy. St Louis:Decker Inc,1992.170-4.
7. Rakinic J.Colonic volvulus. In: Beck DE, Rombeau JL, Stamos MJ, Wexner SD, eds. The ASCRS Textbook of Colon and Rectal Surgery. 2nd ed. New York:Springer;2011:395-406.
8. Houghton SG, Medina AR, Sarr MG. Bowel obstruction. In: Zinner MJ, Ashley SW, eds. Maingot's Abdominal Operations. 11th ed. 2007:479-509.
9. Haskin PH, Teplick SK, Teplick JG, Haskin ME. Volvulus of the cecum and right colon. JAMA. 1981;245:2433-5.
10. Rogers RL, Harford FJ. Mobile cecum syndrome. Dis Colon Rectum. 1984;27:399-402.
11. Hasbahceci M, Basak F, Alimoglu O. Cecal Volvulus. Indian J Surg. 2012;74:476-479.
12. Madiba TE, Thomson SR. The management of cecal volvulus. Dis Colon Rectum. 2002;45:264-7.
13. Delabrousse E, Sarliève P, Sailley N, Aubry S, Kastler BA. Cecal volvulus: CT findings and correlation with athophysiology. Emerg Radiol. 2007;14:411-5.
14. Rosenblat JM, Rozenblit AM, Wolf EL, DuBrow RA, Den EI,

- Levsky JM. Findings of cecal volvulus at CT. *Radiology*. 2010;256:169-75.
15. Peterson CM, Anderson JS, Hara AK, Carezza JW, Menias CO. Volvulus of the gastrointestinal tract: appearances at multimodality imaging. *Radiographics*. 2009;29:1281-93.
 16. Katoh T, Shigemori T, Fukaya R, Suzuki H. Cecal volvulus: report of a case and review of Japanese literature. *World J Gastroenterol*. 2009;15:2547-2549.
 17. Todd GJ, Forde KA. Volvulus of the cecum: choice of operation. *Am J Surg*. 1979;138:632-4.
 18. Theuer C, Cheadle WG. Volvulus of the colon. *Am Surg*. 1991;57:145-50.
 19. Lau KC, Miller BJ, Schache DJ, Cohen JR. A study of large bowel volvulus in urban Australia. *Can J Surg*. 2006;49:203-207.
 20. Rabinovici R, Simansky DA, Kaplan O, Mavor E, Manny J. Cecal volvulus. *Dis Colon Rectum*. 1990;33:765-9
 21. Majeski J. Operative therapy for cecal volvulus combining resection with colopexy. *Am J Surg*. 2005;189:211-3.
 22. Zimmerman BJ, Granger DN. Reperfusion Injury. *Surg Clin North Am*. 1992;72:65-83.